

# Proctologie en gynécologie obstétrique

Professeur Roland COPÉ

## Chapitre 1

### Physiopathologie et étiopathogénie de la maladie hémorroïdaire

#### Résumé

L'hémorroïde anatomique doit être définie comme une formation normale existant dès la naissance, parfois même utile, de nature vasculaire, davantage artérielle que veineuse qu'il faut bien distinguer de "l'hémorroïde maladie". Il n'existe aucune corrélation anatomo-clinique, aucune spécificité symptomatique, de nombreuses lésions proctologiques peuvent avoir les mêmes signes d'appel.

Le traitement est à la fois variable et varié. La majorité des cas justifie le seul traitement médical chez la femme enceinte.

Les traitements ambulatoires instrumentaux sont contre-indiqués sauf la photocoagulation à l'infrarouge dans certains cas de saignement hémorroïdaire rebelle.

Quant à l'indication chirurgicale d'urgence, elle est tout à fait exceptionnelle et se discute dans les 2 ou 3 mois qui suivent le post-partum afin d'éviter des complications aiguës lors de grossesses ultérieures éventuelles.

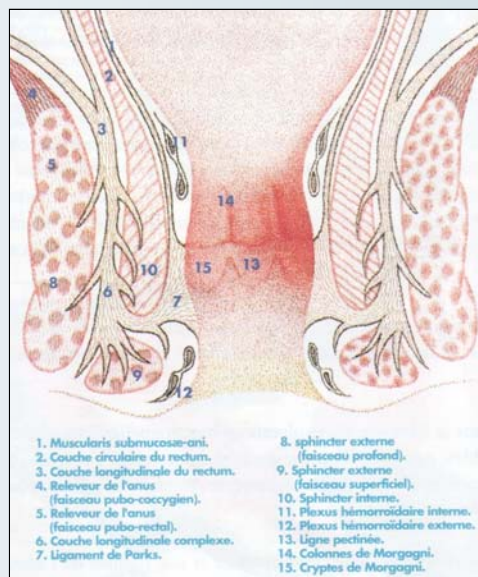
#### Rappel anatomique de la région anale

La complexité de la maladie hémorroïdaire implique une bonne connaissance anatomique et histologique de la région anale<sup>a</sup>.

Cette coupe frontale<sup>a</sup> du canal anal, situe la ligne pectinée à la partie moyenne du canal anal. Elle est formée par le bord libre des valvules, replis semi-lunaires transversaux à concavité supérieure qui, appliqués contre la paroi, constituent les "cryptes de Morgagni".

Ces cryptes sont le lieu d'origine de toutes les infections et de la plupart des états inflammatoires de l'anus. Ce qu'il faut noter :

- La situation des hémorroïdes internes dans la sous-muqueuse entre muqueuse et appareil musculaire (sphincter interne et sphincter externe) et les hémorroïdes externes à la marge, directement sous la peau.



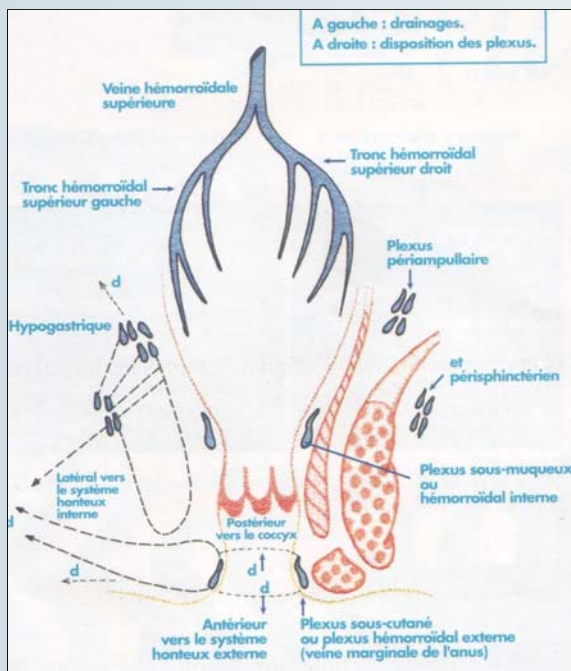
(a) Schéma : coupe frontale du canal anal

- La coloration de la muqueuse ; au-dessus de la ligne pectinée, la muqueuse est rouge sombre en raison des volumineux plexus hémorroïdaire sous-jacents, à partir desquels se développent les hémorroïdes.

Au-dessous de la ligne pectinée, la muqueuse devient gris-bleuté. Elle adhère intimement au sphincter interne, puis fait place à la zone cutanée lisse qui a en fait les structures de la peau mais sans poils ni glandes, puis enfin à la peau.

- L'exquise sensibilité de la muqueuse de tout le canal anal qui tranche sur l'insensibilité relative de la muqueuse rectale. Cela fait comprendre la rigueur des techniques chirurgicales habituellement utilisées. Les hémorroïdectomies sont faites par paquets séparés afin de conserver toujours de larges ponts de peau et surtout de muqueuse pour respecter au maximum les zones de sensibilité.

L'étude anatomique du réseau veineux<sup>b</sup> montre une richesse considérable des veines satellites des artères avec dans le tissu sous-muqueux, des dilatations veineuses appendues à des veines qui, par confluence, constituent des troncs de



(b) Schéma : Disposition des plexus veineux.

plus en plus gros, formant de véritables grappes veineuses, disposées par paquets séparés autour du canal anal à la hauteur des valvules de Morgagni, selon la même topographie que celle des groupes artériels.

Les planches d'anatomie vasculaire permettent de comprendre la nature de ces formations appelées "hémorroïdes", constituées par des veines, des artères, et aussi des communications artérioveineuses.

#### Le schéma des plexus veineux situe<sup>b</sup> :

- Le plexus hémorroïdal interne drainé par les veines hémorroïdales supérieures, affluent du système porte par l'intermédiaire par la veine mésentérique inférieure,
- Le plexus hémorroïdal externe, drainé par les systèmes veineux, honteux internes latéralement, et en avant par les systèmes honteux externes, et en arrière, les systèmes coccygiens et aussi des plexus veineux au-dessus et au-dessous des sphincters.

Tous ces groupes de veines disposés en grappes richement anastomosés, expliquent qu'il existe bien une anastomose porto-cave.

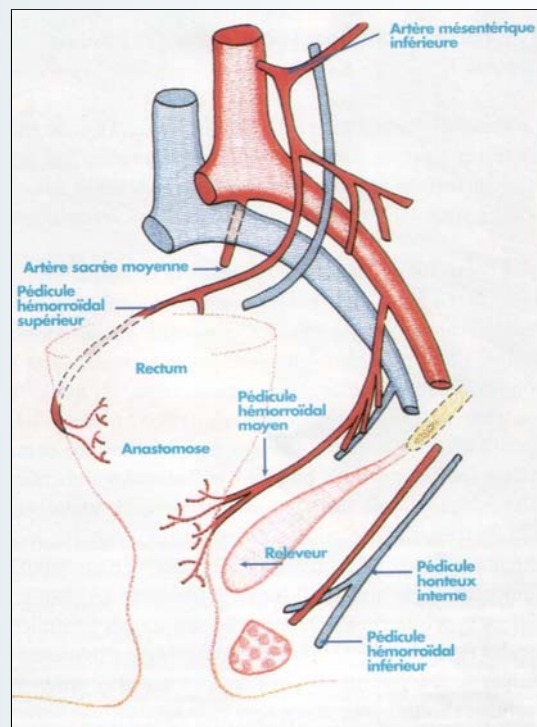
#### Le schéma des artères montre que la participation artérielle est importante<sup>c</sup> :

Trois pédicules principaux dans la région ano-rectale :

- Les artères hémorroïdales supérieures, branche de la mésentérique inférieure,
- L'artère hémorroïdale moyenne, branche de l'hypogastrique,
- L'artère hémorroïdale inférieure, branche de l'artère honteuse interne,
- L'artère sacrée moyenne plus accessoire.

#### Ce qu'il faut retenir

L'importance de l'apport artériel dans l'apparition des hémorroïdes. Cela explique le principe de la chirurgie qui



(c) Schéma : Afférences artérielles aux plexus veineux ano-rectaux

consiste à supprimer cet apport artériel par la ligature des branches terminales des artères hémorroïdales.

La variabilité de distribution des branches de l'artère hémorroïdale supérieure permet de comprendre que le siège et le nombre des paquets hémorroïdaires puissent varier, trois paquets classiquement, mais dans plus de la moitié des cas, 4, 5, voire 6 paquets peuvent être rencontrés.

### Étiopathogénie et physiopathologie

Le mot "hémorroïde", du grec "Hemorhein", signifie écoulement sanglant.

Les anciens ne s'y étaient pas trompés, ils avaient judicieusement défini les hémorroïdes non par leur aspect mais par leur manifestation essentielle : les hémorragies.

La définition des hémorroïdes ne peut être qu'imprécise puisqu'il s'agit de formations de nature vasculaire, plus artérielle que veineuse, siégeant au niveau de la sous-muqueuse anale, dont le rôle physiologique et le mode de transformation en un état pathologique demeurent hypothétiques sur bien des points. Il faut en effet distinguer les hémorroïdes : **formations anatomiques normales** du canal anal, existant dès la naissance, et **l'hémorroïde maladie**. Mais il n'y a aucune corrélation anatomo-clinique : de grosses hémorroïdes peuvent être parfaitement tolérées et des hémorroïdes discrètes ou un anus seulement congestif être à l'origine de saignements et d'inconfort en permanence.

#### 1. - Facteurs prédisposant et déclenchant

La maladie hémorroïdaire débute avant 30 ans et touche autant les femmes que les hommes. Des études contrôlées font apparaître un **terrain prédisposant** : héréditaire, fami-



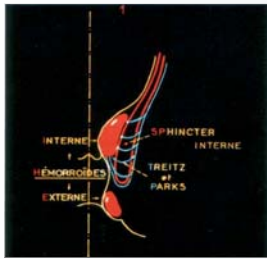

Fig. 1a : schéma

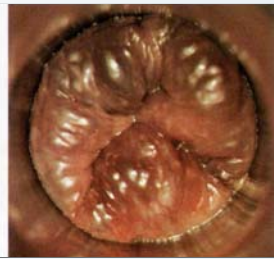

Fig. 1b : aspect clinique correspondant

(d) Figure 1 : Hémicoupe frontale du canal anal : aspect anatomique  
Stade évolutif du prolapsus hémorroïdaire. Hémorroïdes stade I (anus bleu). Les veines sont simplement dilatées à l'effort. La dépression inter-hémorroïdaire est respectée. Les formations musculo-ligamentaires, muscularis-submucosae-ani et ligament de Parks fixent la muqueuse anale au sphincter interne, maintiennent en bonne place les coussinets et les hémorroïdes.

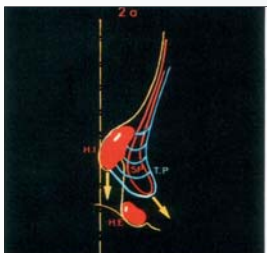


Fig. 2a : schéma

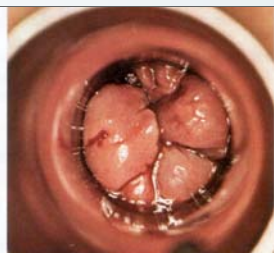


Fig. 2b : aspect clinique correspondant

(e) Figure 2 : Hémicoupe frontale du canal anal : aspect anatomique  
Hémorroïdes stade 2. On note un relâchement progressif des formations musculo-ligamentaires, le glissement de la muqueuse et l'extériorisation des hémorroïdes à l'effort mais spontanément réductibles.

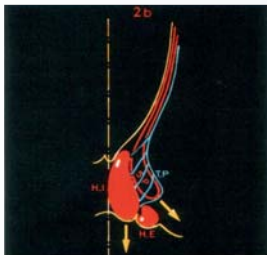


Fig. 3a : schéma

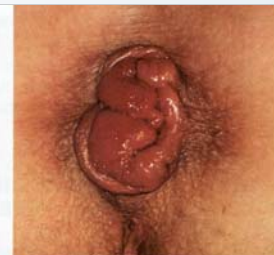

Fig. 3b : aspect clinique correspondant

(f) Figure 3 : Hémicoupe frontale du canal anal : aspect anatomique  
Hémorroïdes stade 3, prolabées à l'effort mais réductibles seulement au doigt.

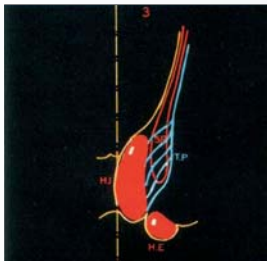


Fig. 4a : schéma

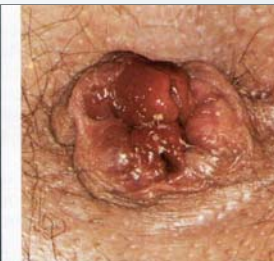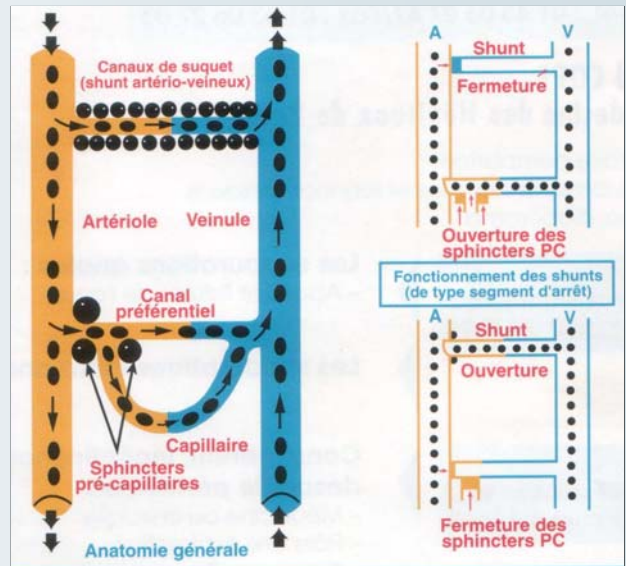


Fig. 4b : aspect clinique correspondant

(g) Figure 4 : Hémorroïdes stade 4, prolabées en permanence et réductibles. Les formations musculo-ligamentaires sont totalement distendues, la dépression inter-hémorroïdaire est réduite à un fin sillon, hémorroïdes externes et internes forment un seul bloc.

liai, constitutionnel, sur lequel vont intervenir des **facteurs déclenchants** :

- Les troubles du transit, notamment la constipation mais aussi la diarrhée, les épisodes de la vie génitale chez la femme (phase prémenstruelle, grossesse, accouchement).



(h) Figure 5 : Notions étiopathogéniques et physiopathologiques actuelles de la maladie hémorroïdaire.

Malgré de fortes présomptions, d'autres facteurs n'ont pas confirmé statistiquement leur responsabilité ; ils ne doivent pas pour autant être totalement négligés.

- On retrouve fréquemment les faiblesses possibles du tissu élastique et musculaire (ptose urinaire et génitale), les habitudes alimentaires (alcool, épices, café fort), le mode de vie (sédentarité, position de travail assise ou debout prolongée), certains sports (équitation, moto), les contraceptifs oraux, certains troubles humoraux (hypertriglycéridémie, hypercholestérolémie, et surtout hyperuricémie), certaines thérapeutiques générales et locales agressives. En revanche, la coexistence fréquente de varices semble fortuite ; il s'agit de deux maladies différentes évoluant chacune pour son propre compte.
- Le facteur hormonal doit être minimisé et les théories infectieuses et tumorales autrefois évoquées totalement exclues.

## 2. - Facteurs pathogéniques

Les **facteurs pathogéniques** sont les plus intéressants à étudier. D'importants travaux ont apporté ces dernières années des notions physiopathologiques et étiopathogéniques extrêmement séduisantes permettant de clarifier une maladie dont on parle souvent sans trop savoir ce que c'est.

- **Le facteur mécanique** (voir figures comparées<sup>d,e,f,g</sup>) : il joue un rôle essentiel notamment dans le glissement et le prolapsus des hémorroïdes sous l'influence déterminante de la constipation et des efforts qu'elle impose lors de la défécation. Il s'explique par la laxité de la sous-muqueuse anale et des éléments musculo-ligamentaires de soutien. En effet, le canal anal comporte habituellement trois renforcements de tissu conjonctif sous-muqueux hautement spécialisé, cellulo-fibro-élastique, que Thomson a appelé "*coussinets*". Ils constituent de véritables capitons, renfermant un riche réseau de veines successivement antéro-laté-

ral droit, postéro-latéral droit et latéral gauche, c'est-à-dire là où se développent généralement les hémorroïdes. Ces coussinets sont susceptibles de grandes variations de volume, et par leur disposition trivalve confèrent à la sous-muqueuse anale une capacité importante lui permettant une turgescence variable capable de s'adapter aux dimensions changeantes du canal anal et d'assurer l'occlusion complète de la lumière anale. Cela explique leur rôle physiologique au niveau de la continence anale fine.

Par ailleurs, la muscularis-submucosae-anal et les ligaments de Parks normalement fixent la muqueuse au sphincter interne et maintiennent en bonne place les hémorroïdes et les tissus sous-muqueux qui les contiennent. Ils assurent leur mobilité pendant la défécation, leur glissement et leur effacement au moment de l'ouverture du canal anal.

Le mécanisme du prolapsus dépend donc d'une hyper-laxité de la sous-muqueuse anale (facteur tissulaire) et du relâchement progressif des éléments qui la soutiennent (facteur musculo-ligamentaire). Ainsi sont réalisés les différents stades évolutifs du prolapsus qui permettent de classer artificiellement en quatre degrés les hémorroïdes. Certains auteurs ne reconnaissent que trois stades, le stade IV étant inclus dans le stade III.

- **Le facteur vasculaire** : il joue un rôle primordial notamment dans les **hémorragies**. Il fait intervenir au niveau de la sous-muqueuse anale les shunts artérioveineux qui sont de 2 types :

- **Les shunts artérioveineux de type segments d'arrêt de la circulation** sous-muqueuse superficielle (circulation capillaire<sup>h</sup>).

Fonctionnellement latents, ils peuvent s'ouvrir **brutalement** à la suite d'une augmentation de débit artériel, sous l'influence d'une agression déterminante : variation de pression, exonération rectale difficile chez les sujets constipés, ingestion d'alcool, d'épices, bref de tout facteur capable de modifier la vasomotricité pelvienne et digestive et de submerger les possibilités d'adaptation du système neurovasculaire.

Le sang passe directement dans les veines hémorroïdales mises alors en tension et dilatées. Cela explique les hémorragies de sang artériel, rouge, survenant sur un **anus rouge**, avec ou sans turgescence veineuse. Elles sont le fait, non comme on le pensait auparavant d'une rupture mécanique de veine, mais d'une perturbation au niveau de la circulation pré-capillaire artérielle, indépendamment le plus souvent de l'hémorroïde elle-même. Cela objective aussi les phénomènes de thrombose ; il suffit qu'il y ait un obstacle à la circulation de retour dans la veinule, un effort à la défécation par exemple ou la procidence d'un paquet hémorroïdaire pour que se réalisent toutes les conditions favorables à l'apparition d'un thrombus, surtout lorsque l'on connaît le pouvoir thrombogène du sub-endothélium veineux.

- **Les shunts artérioveineux à plein canal** : ils siègent dans la sous-muqueuse anale profonde. Ce sont des fentes ou espaces vasculaires qui constituent de véritables lacs sanguins, richement anastomosés entre eux, évoquant une structure de type caverneux. A leur proximité, on note l'existence d'artéioles présentant dans leurs parois des cellules de Rouget et de nombreuses formations nerveuses qui expliquent leur fonction vasomotrice sous **commande neuro-végétative** permettant de réguler la pression et le débit sanguins.

- **Le facteur sphinctérien** : des travaux récents révèlent que la plupart des hémorroïdaires ont une hypertonicité sphinctérienne de base qui explique du moins partiellement que des hémorroïdes puissent être à la fois procidentes et hémorragiques.

Les rectorragies sont provoquées par la procidence, elles-mêmes conditionnées paradoxalement par l'inextensibilité sphinctérienne. De plus, la diminution du calibre de l'anneau sphinctérien empêche ou retarde la réintégration de la muqueuse anale, dans le canal anal après défécation, et se trouve provisoirement étranglée, freinant la circulation de retour.

Il en résulte la stase, la congestion locale, toutes les conditions favorables aux saignements.

La maladie hémorroïdaire est donc une affection survenant sur des structures anatomiques normales :

- **Maladie mécanique** par hyper-laxité de la sous-muqueuse anale et des moyens musculo-ligamentaires de contention,

- **Maladie vasculaire** par sur-apport artériel,

- **Maladie musculaire** par hypertonie sphinctérienne.

Chacune de ces variétés anatomo-cliniques peut exister isolément ou en association, toutes les formes de passage étant possibles et fréquentes.

Cet ensemble complexe est sous la dépendance d'un système régulateur où interviennent les artères, les communications artérioveineuses et le système neurovégétatif. Cet équilibre est fragile ; qu'il soit rompu et l'hémorroïde physiologique devient l'hémorroïde maladie.

Chaque théorie a certainement sa part de vérité, mais bien des hypothèses persistent. Il reste toutefois que ces conceptions étiopathogéniques nouvelles font apparaître les hémorroïdes comme des formations normales, et dans certaines limites, utiles.

## Conclusion

La maladie hémorroïdaire résulte de troubles mécaniques, circulatoires sous la dépendance du système neurovégétatif, et sphinctériens.

Tous les degrés et les formes de passage sont possibles entre l'hémorroïde normale et l'hémorroïde pathologique.



## Chapitre 2

# Aspects cliniques et thérapeutiques de la maladie hémorroïdaire durant la grossesse

### Introduction

Des notions nouvelles, notamment dans le domaine des explorations fonctionnelles ano-rectales, ont permis de faire des diagnostics plus fiables, de limiter le cadre des algies ano-rectales rebelles, et d'avoir recours enfin à des thérapeutiques spécifiques qui laissent espérer des résultats de plus en plus efficaces.

L'étiopathogénie et la physiopathologie permettent dans ces domaines de comprendre l'utilité de traitements à la fois variables et variés.

### Les hémorroïdes de la femme enceinte

C'est souvent au cours ou au décours de la grossesse et/ou de l'accouchement que la femme ressent les premières manifestations cliniques de la maladie hémorroïdaire. La pathogénie fort complexe de la maladie hémorroïdaire repose actuellement sur deux conceptions physiopathologiques plus ou moins complémentaires : la théorie mécanique basée sur la laxité de la sous-muqueuse du canal anal et la théorie vasculaire (désordres neuro-vasculaires engendrés par une brusque perturbation du système de régulation : rôle des shunts artério-veineux). Les modifications hormonales, l'importance du facteur compressif, la constipation et les efforts constituent autant de circonstances déclenchantes.

### Manifestations cliniques

Le plus souvent asymptomatiques, les manifestations cliniques des hémorroïdes (hémorragies, procidences, thromboses et phénomènes inflammatoires) sont en fait la traduction de leurs complications. La constatation objective d'hémorroïdes est tellement banale qu'on doit de parti pris toujours rechercher une lésion associée, surtout lorsque la patiente consulte pour des rectorragies.

#### 1 - Les hémorragies

Signe d'alarme, les hémorragies à l'anus en imposent pour un bilan complet. Elles sont faites de sang rouge, survenant à la fin de la défécation et cessant peu après, arrosant la selle et tachant le papier. Leur reproduction est irrégulière, capricieuse. Habituellement peu abondantes, elles peuvent par leur répétition, être à l'origine d'une anémie hyposidérémique.

#### 2 - La douleur

Il s'agit plutôt d'une gêne, d'une pesanteur, d'une brûlure. Discrète, coïncidant avec la selle, elle fait penser

à un état inflammatoire associé : cryptite, papillite. Permanente, vive, elle évoque le plus souvent une thrombose, mais aussi des associations toujours possibles : fissure, abcès.

#### 3 - La tuméfaction anale

Elle est perçue par la malade. L'interrogatoire s'efforcera de faire préciser sa date d'apparition, son caractère transitoire ou permanent, sa réductibilité éventuelle, enfin son caractère douloureux.

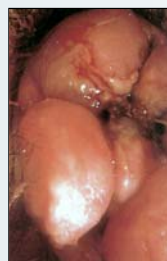#### 4 - Le suintement et le prurit

Le suintement translucide de la procidence hémorroïdaire permanente ne doit pas être confondu avec l'écoulement épais d'une suppuration. Il peut être source de prurit anal.

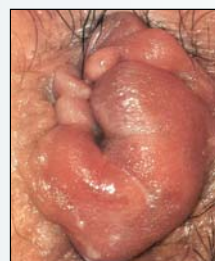### Diagnostic

L'examen clinique permet de pratiquer un bilan précis de l'état local et donc d'orienter le traitement. L'inspection de la marge anale, en dépliant la peau, peut montrer :

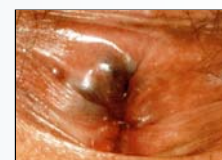- Des marisques, séquelles cutanées d'un processus thrombotique ancien,
- Des hémorroïdes internes d'implantation basse ou procidente,
- Une thrombose hémorroïdaire externe, tuméfaction bleutée en transparence sous la peau, sensible mais parfois particulièrement douloureuse quand l'œdème est important,
- Une thrombose toujours irréductible et hyperalgique couvrant souvent la circonférence péri-anale ; elle est appelée thrombose du prolapsus ou prolapsus hémorroïdaire



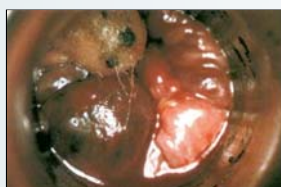(i) Thrombose hémorroïdaire interne prolabée et devenue irréductible



(j) Thrombose hémorroïdaire externe œdémateuse (œdème volumineux couvrant les 3/4 de la circonférence anale)



(k) Thrombose hémorroïdaire externe isolée



(l) papilles hypertrophiées œdématisées et thrombosées (à 11 heures et 5 heures) et thrombose interne intracanalair à 7 heures

## Indications thérapeutiques chez la femme enceinte

### Toujours traitement médical

État congestif et inflammatoire, Manifestations hémorragiques et thromboses :

Règles hygiéno-diététiques

Lutte contre les troubles du transit

Médications orales et locales

### Parfois traitement ambulatoire

Hémorragies isolées ne cédant pas au traitement médical : Photocoagulation

Thrombose hémorroïdaire externe localisée : Thrombectomie

### Exceptionnellement

Prolapsus hémorroïdaire étranglé non calmé par le traitement médical :

Traitement chirurgical

Elles constituent le traitement de fond de la maladie hémorroïdaire.

• Par voie orale : de multiples plantes sont utilisées dont le principe actif est le plus souvent la vitamine B (flavonoïde, rutoside). La plus populaire est bien le marron d'Inde. La tolérance digestive n'est pas toujours parfaite et heureusement maintenant de nombreuses spécialités existent dans le commerce.

Il faut surtout retenir que lors des poussées douloureuses aiguës, leur posologie doit être élevée, en moyenne le double ou le triple de la dose habituelle, durant une période

de brève de trois à sept jours.

Les anti-œdémateux per os sont utilisés en cas de réactions inflammatoires, notamment en cas de thrombose hémorroïdaire externe œdémateuse ou de thrombose du prolapsus. Ils doivent être préférés aux anti-inflammatoires non stéroïdiens, généralement contre-indiqués par les obstétriciens.

• Par voie locale : notre préférence va aux topiques et parfois aux anti-inflammatoires dont les plus utilisés sont dérivés de l'hydrocortisone.

D'une façon générale, les suppositoires sont réservés aux lésions intra-canalaires. Les crèmes, pommades, gels, moins bien tolérés par la muqueuse anale, seront appliqués sur les lésions marginales mais toujours de façon brève. Les deux formes peuvent d'ailleurs être associées dans certains processus inflammatoires et thrombotiques du canal anal.

**2. – Les traitements ambulatoires :** les uns s'adressent aux manifestations hémorragiques, les autres aux manifestations douloureuses.

#### a – Traitement des hémorragies :

• **La sclérose :** c'est la méthode la plus anciennement connue. Son but est de fixer la muqueuse anale au sphincter interne par une injection d'un liquide (Kinurée) dans la sous-muqueuse anale. Ce traitement est toutefois abandonné par la plupart des proctologues au profit de la photocoagulation.

• **La photocoagulation à l'infrarouge :** le but de cette méthode est de réaliser avec un appareil de maniement très facile, au travers de l'anuscope, une photo-coagulation vasculaire créant un foyer de nécrose bien délimité en surface, et en profondeur, au niveau de la muqueuse sus-hémorroïdaire, c'est-à-dire au siège habituel des injections sclérosantes, de façon à créer une sclérose secondaire par obturation cicatricielle.

L'appareillage comporte une partie fixe électronique et un applicateur manuel qui a la forme d'un pistolet. L'extrémité de la sonde d'application, recouverte d'une substance polymère, ne colle pas à la muqueuse et peut être retirée sans la déchirer. On appuie donc sur la détente lorsque la sonde d'ap-

Tableau n°1

étranglé. C'est une des véritables urgences douloureuses de la proctologie.

Le toucher ano-rectal ne permet pas de faire le diagnostic d'hémorroïdes mais élimine la contracture d'une fissure associée, l'induration d'un abcès profond ou d'une formation tumorale.

L'anuscopie visualise un anus rouge, des papilles hypertrophiées, une cryptite ou une thrombose hémorroïdaire interne. Surtout, elle apprécie le volume et la situation des hémorroïdes internes, localise les saignements éventuels et explique aussi la symptomatologie.

Éventuellement dans la foulée, ou lors d'un examen endoscopique ultérieur, on éliminera une pathologie sus-jacente : inflammatoire, rectite hémorragique, infectieuse (amibiase, chlamydie, gonococcie), traumatique (ulcération thermométrique), tumorale (polype, cancer).

## Traitement

**1. – Le traitement médical (Tableau I) :** il est essentiel chez la femme enceinte :

#### a) Règles hygiéno-diététiques :

- Hygiène locale : systématique mais sans excès, une toilette locale après chaque selle est nécessaire. On peut utiliser des savons parfois très gras, parfois acides, mais le plus souvent neutres, des lotions ou mousses lavantes à base de bardane\*. L'utilisation de coton hydrophile à la place du papier hygiénique et d'un lait de toilette à base d'huile d'amande douce est indispensable en cas de prurit associé.
- Hygiène alimentaire : réduction ou suppression des épices (piment, poivre, moutarde), des boissons alcoolisées et des excitants, (thé, café forts).
- Régularisation du transit intestinal : lutte contre la diarrhée et surtout contre la constipation en évitant des laxatifs irritants (séné, bourdaine, cascara, tamarin, phénolphtaléine) au profit de l'huile de paraffine et de mucilages.

La dyschésie rectale sera améliorée par les suppositoires à dégagement gazeux, toujours préférables aux suppositoires à base de glycérine ou de bile.

#### b) Médications :

\*lotion ou mousse lavante SAFORELLE : Laboratoire IPRAD

plication, glissée au travers de l'anuscopie, est au contact des tissus. Le rayonnement est limité par un compte secondes suivant un mouvement d'horlogerie réglé en proctologie de 0,75 à 1,5 seconde. On fait une séance par quinzaine ou toutes les trois semaines de deux à trois applications sur chaque paquet hémorroïdaire.

Plusieurs impacts peuvent aussi être pratiqués au cours de la même séance, sur la totalité de la circonférence anale, avec un intervalle d'environ 1 cm. Il se produit une minuscule coagulation, tache grisâtre de 2 à 3 mm de diamètre, bien circonscrite, qui se rétracte en quelques jours et qui disparaît en deux à trois semaines.

Cette méthode ambulatoire parfaitement indolore, paraît lors de la grossesse, la plus anodine et la plus performante.

#### **b - Le traitement des manifestations douloureuses :**

La **thrombectomie**. Seulement valable si la thrombose hémorroïdaire externe est exquisément douloureuse.

Les manifestations douloureuses de la maladie hémorroïdaire qui n'ont pas cédé aux traitements médical, général et local, peuvent justifier la thrombectomie d'une hémorroïde externe thrombosée.

L'intervention se fait en ambulatoire sous anesthésie locale et doit avoir lieu de préférence dans les premiers jours mais pas avant le troisième ou quatrième jour pour ne pas s'exposer à une récurrence immédiate.

Elle n'a plus d'intérêt au bout de 8 à 10 jours lorsque la douleur a disparu sauf si l'on craint la formation d'une marisque inesthétique :

- **Technique :** après une anesthésie locale de quelques gouttes de Xylocaïne à 1% ou 2%, parfois d'une quantité plus importante (un demi à 1 ml) avec une aiguille très fine intradermique dans l'épaisseur du tégument en surface ou sous la tuméfaction si le processus thrombotique est profond, on pratique une incision de quelques millimètres au bistouri à lame fine, dans le sens des plis radiés. On énuclée ensuite le thrombus au besoin par pression digitale. Un curetage complémentaire peut être nécessaire entre deux pinces et dans le fond de la poche pour retirer d'autres thrombus, parfois très adhérents à de petites logettes qu'il faut même réséquer. Lorsque la poche est parfaitement vidée, l'intervention est terminée. La plaie linéaire cicatrise spontanément sans suture. On peut préférer l'excision large aux ciseaux de la tuméfaction (caillot et loges thrombotiques) ; une suture peut alors être rendue nécessaire avec ou sans hémostatique local. On applique un pansement compressif avec pommade au Collargol ou anti-inflammatoire.

Cette dernière technique permet d'éviter une réaction œdémateuse immédiate et l'inconfort d'une marisque résiduelle souvent inesthétique.

La thrombectomie est aussi le traitement de la thrombose hémorroïdaire interne lorsqu'elle est exquisément douloureuse.

A travers l'anuscopie, sans anesthésie, on pratique une incision avec la pointe d'un bistouri à long manche, très limitée mais

assez grande pour permettre l'énucléation du caillot sans provoquer de saignement des lacs hémorroïdaires voisins.

**Toutefois, toutes les thromboses ne justifient pas de thrombectomie.** La thrombose hémorroïdaire externe œdémateuse, et surtout la thrombose hémorroïdaire interne prolapsée et irréductible (thrombose du prolapsus), la contre-indiquent et relèvent de la chirurgie d'emblée si le syndrome douloureux est intolérable ou ne cède pas rapidement dans les 24 ou 48 heures au traitement médical, bains de siège glacés, anti-inflammatoires locaux et généraux, et vasculotropes à hautes doses.

- La **ligature** et la **congélation contrôlée** : la ligature élastique associée ou non à la cryothérapie paraît en la circonstance totalement contre-indiquée en raison des éventuelles complications douloureuses et hémorragiques.
- Le **traitement chirurgical** : il est au cours de la grossesse exceptionnellement justifié. La chirurgie pédiculaire réglée par paquets séparés est la technique la plus couramment pratiquée. Elle comporte l'exérèse des paquets hémorroïdaires principaux avec ligature haute des pédicules vasculaires et conservation de larges ponts cutanéomuqueux pour éviter les rétrécissements et conserver le maximum de sensibilité.

Une sphinctérotomie interne latérale ou postérieure avec ou sans anoplastie doit parfois compléter l'intervention (anus étroit, fissure associée...).

Les suites sont habituellement simples, peu douloureuses. La cicatrisation, sans séquelles, est obtenue en 4 à 6 semaines (tableau n°1).

## Conclusion

Il paraît donc essentiel d'avoir une attitude thérapeutique conservatrice au cours de la grossesse. La chirurgie de la maladie hémorroïdaire doit demeurer un traitement d'exception.

Dans le *post-partum* immédiat, les complications locales, notamment les thromboses, réagissent généralement très bien au seul traitement local et général anti-inflammatoire.

C'est dans les deux ou trois mois qui suivent l'accouchement que l'on pourra dresser un bilan exact de l'état des hémorroïdes et envisager des traitements plus actifs.

Ces traitements sont des thérapeutiques ambulatoires ou la chirurgie qui demeure la solution radicale et définitive quand les indications sont parfaitement posées. Autrement dit, si après l'accouchement, les hémorroïdes saignent de façon régulière, répétitive, surtout si elles sont extériorisées en permanence, si surviennent fréquemment des thromboses, seul un traitement chirurgical mettra la femme à l'abri de nouvelles crises lors de grossesses ultérieures.

**Dans les constipations opiniâtres, mieux vaut de temps en temps un petit lavement médicamenteux ou un suppositoire à action réflexe qu'une purge.**



## Chapitre 3

### La fissure anale au cours de la grossesse Aspects cliniques et thérapeutiques

#### Résumé

La fissure anale est une ulcération chronique dont la pathogénie reste encore discutée, le diagnostic de fissure anale est généralement facile, basé sur un syndrome douloureux typique : selle – intervalle libre – douleur, et la constatation d'une fissure parfois difficile à mettre en évidence en raison d'un spasme sphinctérien intense.

Chez la femme enceinte, le traitement médical est largement justifié. Il permet le plus souvent une cicatrisation sinon définitive, du moins suffisante pour ne recourir à un traitement ambulatoire instrumental ou chirurgical qu'après l'accouchement.

Les fissures de l'anus posent deux problèmes pratiques importants, à la fois diagnostique et thérapeutique. Une des causes les plus fréquentes de la douleur anale, avec l'abcès anal, la thrombose du prolapsus (étranglement hémorroïdaire), c'est une des trois grandes urgences douloureuses de la proctologie.

#### Diagnostic

Le diagnostic est généralement facile. Il repose sur la triade classique : douleur, contracture, ulcération.

Il doit donc être suspecté sur :

- Le caractère retardé de la douleur : celle-ci est provoquée ou exacerbée par la selle ; elle est suivie d'une rémission de quelques minutes et s'installe alors souvent, très vive, durant des heures,
- Son association à la contracture sphinctérienne : cette contracture n'est pas toujours manifeste et peut manquer, ou en tout cas être très discrète, à peine visible et perceptible une fois sur deux.

**Ce qui est essentiel, c'est qu'elle est déclenchée par la moindre tentative d'examen.**

Il faut donc faire preuve de patience et de douceur pour gagner la confiance du malade.

Après avoir vérifié l'absence d'abcès par la vue et la palpation prudente à la marge, avec un doigtier en baudruche, il faut pratiquer bien souvent une anesthésie locale par attouchement de quelques gouttes de Xylocaïne à 5%, ou plus volontiers une injection sous-fissuraire de 2 à 3 ml de Xylocaïne à 1%. Souvent d'ailleurs, on doit faire une véritable anesthésie sphinctérienne qui permet de bien voir la fissure, maintenant parfaitement dépliée, et de poursuivre l'examen habituel : toucher anal et rectal, anoscopie.

Le diagnostic est évident lorsque l'on a découvert **l'ulcération ou fissure proprement dite.**

Il s'agit d'une excoriation ovalaire, en forme de raquette, s'effilant dans le canal anal vers la ligne pectinée. Elle est

masquée fréquemment par une "marisque" dite sentinelle et présente souvent à son pôle profond une papille hypertrophiée.

Le siège le plus fréquent est postérieur. Il est parfois, surtout chez la femme, antérieur. Plus rarement latéral ou double, antérieur et postérieur. L'aspect des bords et du fond de la fissure est variable suivant les différents stades évolutifs :

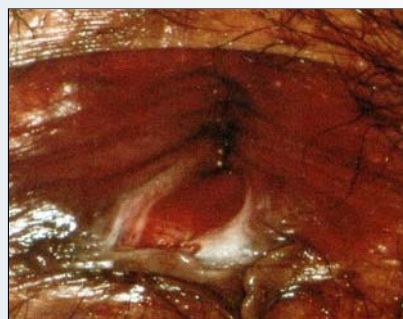
- **Les fissures jeunes<sup>m</sup>** : parfois saignantes, les bords sont nets et fins, le fond est plan avec dans bien des cas une papille hypertrophiée intracanalair,
- Dans les **fissures anciennes évoluées** : les bords sont scléreux, décollés, le fond est creusant, et même strié transversalement par les fibres du sphincter interne, reconnaissable par sa couleur blanc-nacrée,
- Dans les **fissures infectées<sup>n</sup>** : les bords sont largement suppurants et décollés. L'aspect est celui d'une véritable fistule anale, avec un abcès à la crypte. Paradoxalement, l'examen est alors facile, car ces formes sont souvent indolores et ne s'accompagnent pas de contracture.

La sémiologie clinique varie selon le sexe.

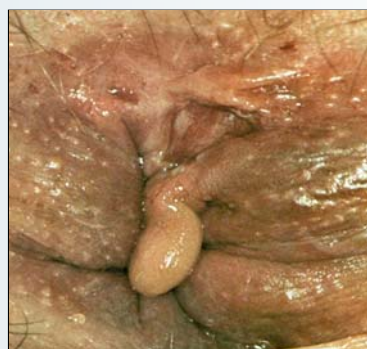**Les fissures de la femme** sont très souvent antérieures, rythmées par les épisodes de la vie génitale et fréquentes au cours de la grossesse.

Chacun de ces trois éléments de la triade symptomatique : douleur, contracture et ulcération peuvent faire discuter le diagnostic de fissure :

- **La douleur** peut évoquer un état inflammatoire (cryptite, papillite), une véritable névralgie ano-rectale, parfois



(m) Fissure jeune



(n) Fissure infectée.  
Fréquente en cours de la grossesse



d'ailleurs associée, et alors poser des problèmes thérapeutiques particuliers,

- **La contracture** doit être distinguée d'une sténose bénigne congénitale, post-opératoire, ou développée après abus de laxatifs, ou d'une sténose maligne (cancer infiltrant),
- Enfin, **l'ulcération** elle-même **peut prêter à confusion**.

**Trois pièges à éviter** : le cancer de l'anus, les ulcérations en rapport avec une MST, les rhagades pseudo-fissuraires :

- Le cancer anal à forme fissuraire que doivent faire suspecter **l'induration qui se prolonge en coulée** dans le canal anal, l'atonie sphinctérienne et la béance anale souvent associées,
- L'ulcération vénérienne : essentiellement le chancre syphilitique : le siège latéral, l'induration est surtout l'adénopathie inguinale constante facilitent le diagnostic,
- Et aussi les syphilides érosives multiples, plus souvent latérales, suintantes, l'ulcération herpétique, le très rare chancre mou,
- Les rhagades pseudo-fissuraires : érosions linéaires très superficielles, **à distance** souvent de l'anus, dues au grattage et liées à des affections dermatologiques diverses, en particulier au prurit anal.

Il faut penser enfin aux ulcérations liées à un contexte particulier : ulcérations iatrogènes, ulcérations en rapport avec la maladie de Crohn, ulcérations anales d'une hémopathie, par déficit immunitaire, nécrosantes post-radiques, traumatiques, tuberculeuses exceptionnelles.

**Attention aux fissures apparemment banales mais de siège latéral souvent suspect.**

### **Etiopathogénie**

Les fissures de l'anus semblent avoir essentiellement une explication d'ordre anatomo-clinique et anatomo-patholo-

gique, la fissure apparaissant comme une **véritable maladie de la muqueuse anale** et du sphincter interne, objectivée histologiquement par l'existence d'une parakératose de la muqueuse et d'une fibromyosite du sphincter interne. C'est pourquoi les événements obstétricaux n'ont la plupart du temps qu'un rôle partiel dans l'apparition d'une fissure liée essentiellement au terrain.

*Par ailleurs*, le spasme du sphincter interne joue un rôle, sinon dans le déclenchement, du moins dans le maintien de la fissure. De nombreuses théories manométriques montrent en effet l'existence d'une hyperpression du canal anal par hypertonie du sphincter interne. C'est pourquoi d'ailleurs l'infiltration anesthésiante sous fissuraire et sphinctérienne supprimant la contracture, c'est-à-dire le spasme, permet dans les fissures jeunes d'obtenir dans un certain nombre de cas une cicatrisation. *En fait*, toutes ces **théories étiopathogéniques** ont leur part de vérité.

**Aucune ne saurait être exclusive**. Les fissures posent des problèmes multiples et complexes qu'il n'est guère possible d'expliquer par un processus unique mais qui, fait capital, ont tous en commun d'être conditionnés par la défécation.

### **Le traitement**

#### **1. – Le traitement médical**

Il comporte :

- La **régularisation du transit intestinal**, en corrigeant la diarrhée et surtout la constipation : les laxatifs irritants seront supprimés et remplacés par des mucilages doux associés à de l'huile de paraffine,
- La **lutte contre la douleur et le spasme** :
  - Bains de siège tièdes ou chauds, notamment après la selle,

### **La fissure anale au cours de la grossesse**

#### **Indications thérapeutiques**

#### **Traitement médical**

##### **Fissure jeune**

- Lutte contre la constipation,
- Infiltration anesthésiante sous-fissuraire et transsphinctérienne,
- Topiques locaux.

##### **Fissure jeune récidivante ou ancienne**

- Résection chirurgicale avec sphinctérotomie interne latérale
- ou Sphinctérotomie interne postérieure avec ou sans anoplastie muqueuse.

##### **Fissure infectée ou fistulisée**

- Résection chirurgicale avec sphinctérotomie interne sans anoplastie muqueuse.

Tableau n°2

- Antalgiques par voie générale, purs ou associés à des décontractants, des anti-inflammatoires, ou même à des tranquillisants à doses filées,
- Attouchements avec un colorant aqueux (Eosine, Mercurochrome),
- Suppositoires à effet topique muqueux, spasmolytiques musculotropes et/ou anti-inflammatoires,
- Les crèmes et pommades ne sont pas indiquées car elles sont souvent mal supportées.

## 2. – Le traitement ambulatoire instrumental

C'est l'injection anesthésiante sous-fissuraire et intra-sphinctérienne. Elle peut être indiquée dans toutes les formes de fissures. Elle permet bien souvent d'obtenir un soulagement temporaire mais efficace. C'est le traitement essentiel chez la femme enceinte.

- **Technique** : on injecte 3 à 5 ml de Xylocaïne à 1 ou 2% sans adrénaline avec une aiguille longue et fine 25-6/10<sup>e</sup>, sous le plancher de la fissure et profondément ensuite en éventail, de façon traçante à droite et à gauche, en plein sphincter strié.

Le risque septique, si minime soit-il, contre-indique l'injection sclérosante sous-fissuraire complémentaire, d'autant qu'elle n'apporte aucun avantage particulier.

## 3. – Le traitement chirurgical

Longtemps empirique, le traitement chirurgical s'est enrichi dans ces trente dernières années de techniques parfaitement codifiées qui ont grandement bénéficié des progrès réalisés dans la connaissance et l'étiopathogénie des fissures.

La dilatation anale à l'aveugle, longtemps pratiquée par les chirurgiens et remise à l'honneur en Grande-Bretagne, est toutefois grevée d'échecs et de séquelles fonctionnelles non négligeables. Elle doit être abandonnée.

La sphinctérotomie interne permet actuellement d'espérer dans tous les cas des résultats définitifs :

- **Sphinctérotomie interne postérieure**

Sous anesthésie le plus souvent loco-régionale après dilatation modérée, on résèque la fissure et on pratique une léiomyotomie ou section partielle, progressive et modérée du sphincter interne lisse pour obtenir une bonne détente anale. On complète par une anoplastie muqueuse, c'est-à-dire une mobilisation de la muqueuse rectale que l'on abaisse de manière à la fixer non à la peau mais aux extrémités du sphincter interne sectionné par quelques points de vicryl 00. **Si le sphincter interne est lâche, ténu, il n'est d'ailleurs pas toujours indispensable de le sectionner.**

On enlève souvent en même temps la papille hypertrophiée très inflammatoire située au niveau de la ligne pectinée, au pôle profond de la fissure.

Lorsque la fissure est antérieure, celle-ci est réséquée isolément, mais si elles sont indiquées la léiomyotomie et l'ano-

plastie seront toujours postérieures. Il en est de même pour les fissures latérales ou doubles.

On réalise ainsi une véritable plastie muqueuse dans le double but :

- De diminuer la surface de la plaie sur son versant muqueux,
- D'apporter dans le canal anal un tissu élastique et solide qui contribuera à donner un bon plancher anal, une meilleure souplesse.

- **Sphinctérotomie interne latérale de 3 heures** (position opératoire en décubitus dorsal)

Elle est réalisable sous simple anesthésie locale. On sectionne le sphincter interne de son bord inférieur à la ligne pectinée et on néglige la fissure proprement dite et les formations parafissuraires.

Cette méthode peut être suffisante dans les fissures jeunes ; elle est intéressante en particulier dans les fissures hyperalgiques de la femme enceinte. Elle n'est pas valable dans les fissures anciennes ou infectées.

## Indications thérapeutiques

- Les fissures superficielles, ou fissurettes, les fissures jeunes relèvent le plus souvent du seul traitement médical associant la lutte contre la constipation et une infiltration anesthésiante sous-fissuraire. Elles peuvent justifier parfois une sphinctérotomie interne latérale.
- Les fissures jeunes, rebelles au traitement médical, les fissures anciennes évoluées relèvent de l'intervention chirurgicale sous anesthésie générale ou loco-régionale, avec de préférence une sphinctérotomie interne postérieure et anoplastie muqueuse.
- Les fissures infectées fistulisées justifient la résection au bistouri électrique comme pour les fistules de l'anus mais sans anoplastie muqueuse.

## Conclusion

La fissure anale fait partie d'un syndrome bien défini qui lui donne une véritable autonomie clinique et étiopathologique.

Cette affection soulève un problème à la fois diagnostique et thérapeutique : il faut savoir la séparer d'autres lésions parfois graves dont la méconnaissance peut être lourde de conséquences, et adapter un traitement approprié à chaque cas et surtout à chaque stade évolutif.

**On ne saurait trop insister sur le rôle important du traitement médical, notamment en cours de grossesse, et sur l'efficacité du traitement chirurgical dont l'indication bien posée ne devra jamais être différée, en particulier dans le post-partum immédiat ou à court ou moyen terme (tableau n°2).**

## Petit glossaire

**Hémorroïdes anatomiques** : formations normales de nature vasculaire qui peuvent devenir dans certaines circonstances pathologiques et constituer "l'hémorroïde maladie" ou "maladie hémorroïdaire".

**Hémorroïdes externes** : à ne pas confondre avec les marisques. Leur seule manifestation clinique est la thrombose hémorroïdaire externe.

**Marisques** : appelées à tort hémorroïdes externes. Elles sont les séquelles cutanées d'une thrombose hémorroïdaire externe ou d'une thrombose du prolapsus.

**Thrombose du prolapsus** : appelée aussi prolapsus hémorroïdaire étranglé ou étranglement hémorroïdaire. Il s'agit en fait d'hémorroïdes internes thrombosées, prolabées et devenues irréductibles. C'est une des véritables urgences douloureuses de la proctologie.

**Sphinctérotomie** : section partielle du sphincter anal interne.

**Anoplastie** : il s'agit d'un temps opératoire qui comporte l'abaissement et la fixation de la muqueuse rectale au sphincter interne le plus généralement en zone postérieure.

**Algies ano-rectales rebelles** : appelées aussi algies essentielles par opposition à la "douleur symptôme". Il s'agit d'un ensemble de manifestations somatiques et psychiques ne pouvant être rapportées à aucune affection proctologique présente ou du moins actuellement décelable.


## Bibliographie

### Chapitre 1

1. Sarles M.C. *Fissures anales E.M.C. Techniques chirurgicales. Appareil digestif (ou Di.)* 1986.
2. Sarles J.-C., Cope R. *Abrégé de proctologie*. Ed. Masson, 1990.
3. Cope R. *Atlas proctologique*. Ed. Médicale Pierre Fabre, 1994.

### Chapitre 3

1. Casej B., M.D., F.R.C.S.E., F.R.C.S.C., F.A.C.S. *Chronic anal fissure. A new method of treatment by anoplasty*. Dis. Colon Rectum, 1991; 34: 198-199.
2. Cope R. Communication à la Société Nationale Française de Proctologie. *Accidents septiques à distance de l'injection sclérosante sous-fissuraire*. Marseille, octobre 1979.
3. Sarles J.-C. *Fissures anales. E.M.C. Techniques chirurgicales (App. Dig.)*, 1986 ; 40, 700: 4-4-06.



33<sup>es</sup> Journées Nationales du CNGOF  
9 au 12 décembre 2009

C N I T - P A R I S - L A D É F E N S E

*Intervention du Professeur Roland COPÉ le 11 décembre à 14h50*

*<http://www>*

*Email :*



**PAGE DE PUB**

**IPRAD**